

柳絮纷飞注意护眼

——访大同飞视眼科医院眼科医生毛传芳

本报记者 王芳



又到了柳絮满天飘飞的时节,杨柳飞絮不仅能引起呼吸道和皮肤过敏,也会引起眼睛过敏。与皮肤和呼吸道等敏感部位一样,空气中的各种刺激物也会让暴露在外的眼结膜“中枪”。临床上,这个季节眼睛过敏的患者占到眼科病人的1/5以上。面对这烦人的柳絮,我们应该怎么办呢?记者日前采访了大同飞视眼科医院眼科医生毛传芳。

春季是眼疾多发的时期,许多病菌以及过敏原开始活跃,导致越来越多的市民在春季患上或复发眼部疾病,春季花粉、病毒和细菌在空气中传播,进入眼睛会导致一些炎症。其中多见的有结膜炎和角膜炎,而且角膜炎以病毒性角膜炎居多。

越揉越痒,眼药水不能乱用

毛传芳说,眼睛出现过敏症状后往往奇痒难耐,有的患者说“痒得恨不得把眼珠子抠出来”,许多人往往习惯性地用手去揉。殊不知,未清洁的手部皮肤可能沾着花粉、虫螨等致敏原,导致越揉越痒、越痒越揉,加重局部刺激和红肿不适。

此外,很多人不把眼睛过敏当回事,自己到药店随便买盒眼药使用,尤其喜欢用一些消炎的抗生素眼药水或眼药膏,却不知这些药物对缓解过敏症状没有作用,盲目使用反而可能适得其反,影响治疗。

面对柳絮,我们该做什么?

飞絮飘浮在空中时,会携带空气中的细菌、病毒和花粉,形成过敏原,然而每天都要出门,我们该做什么呢?

户外锻炼要选对时间。过敏体质的人要远离柳絮和花粉,最好减少外出,尤其是哮喘患者。要做户外活动及各种运



动项目时,尽可能选在柳絮指数最低的时候,比如清晨、深夜,或是雨后。

“武装”好后再出门。外出时尽量做好防护,易过敏的人在春季应少到公园等花粉、柳絮较多的地方或戴上口罩。戴眼镜可以减少眼睛受到影响的机会,所以不妨用有镜片的眼镜代替隐形眼镜,或是外出时带上太阳镜。骑自行车和电动车的朋友,出门的时候,最好围上纱巾或戴上墨镜,以防柳絮飞入眼睛,影响正常行驶。

柳絮进眼睛里怎么办?

毛传芳说,如果柳絮不小心进入眼睛,要按以下的方法处理:

1. 如果异物较小,刺激不大,反射性流泪会将其排出。

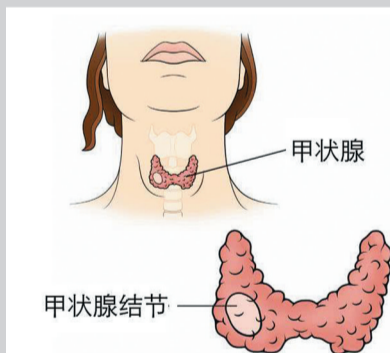
2. 若流泪不能排出,要在保证无菌的前提下,请他人把上下眼睑翻开,找寻异物,用消毒棉轻轻擦出。

3. 若是已经钻进眼睛里,千万不要用热水敷,以免损伤角膜,可以用清水冲洗,把异物冲洗出来,如果没有把握,应及时到眼科医院处理。

最后,毛传芳提醒:关注眼睛健康,重视眼部保护,平时多了解和学习一些护眼知识和常识。做到认识疾病、了解疾病、积极预防疾病,并且遵循“早发现,早治疗”的原则。

关于甲状腺肿瘤那些事儿

——访大同大学附属医院核医学科、甲状腺疾病专科主任耿建



李先生在体检中发现患有甲状腺结节,担心自己得了“癌症”,便四处求医,后就诊于大同大学附属医院核医学科、甲状腺疾病专科。该科主任耿建详细询问李先生的病史及体检情况,并结合相关辅助检查,最后确诊患者的“甲状腺结节”是良性的,建议采取保守治疗。另一位患者王女士也因患有“甲状腺结节”就诊于该科。经详细检查,耿建考虑患者甲状腺恶性肿瘤的可能性大,建议患者手术治疗。术后病理检查证实为甲状腺乳头状癌,术后恢复良好。由于患者发现和治疗的及时,术后多年复查,未发生癌症的复发和转移。耿建提醒,如果患者发现有甲状腺结节,要明确诊断,采取合适的治疗方式才是正确的选择。

由于人们对甲状腺相关知识的缺乏,认为一查出患有甲状腺结节就是“癌症”,所以对甲状腺结节的治疗存在误区。大同大学附属医院核医学科、甲状腺疾病专科主任耿建说,甲状腺结节是形态学的描述,甲状腺肿瘤可表现为甲状腺结节,但并非所有的甲状腺结节都是甲状腺肿瘤。

耿建说,甲状腺结节大多数为良性,良性者多为腺瘤,甲状腺彩超显示一般有清楚、完整的包膜,多为良性腺瘤。恶性者仅占少数,约7%~10%,个别患者有局部淋巴结转移的情况。甲状腺肿瘤的发生、发展与环境、性别、年龄等因素均有较密切的关系。

甲状腺肿瘤分类

甲状腺肿瘤根据其分化程度和生物学特征,分为良性和恶性两大类。根据肿瘤的组织学特点,又将良性、恶性肿瘤分成若干类型:

1. 甲状腺良性肿瘤

① 甲状腺腺瘤:滤泡状腺瘤,包括胚胎型腺瘤、胎儿型腺瘤、单纯型腺瘤、胶

质型腺瘤和嗜酸细胞型腺瘤;乳头状腺瘤与乳头状囊腺瘤;不典型腺瘤;增殖型腺瘤。

② 来源于甲状腺间质的良性肿瘤:包括血管瘤、纤维瘤、囊性畸胎瘤等,临床较少见。

③ 甲状腺囊肿。

2. 甲状腺恶性肿瘤

原发性甲状腺恶性肿瘤可分为7种:① 乳头状腺癌。② 滤泡状腺癌。③ 未分化癌。④ 髓样癌。⑤ 鳞状细胞癌。⑥ 甲状腺间质的恶性肿瘤,包括淋巴肉瘤、血管肉瘤、纤维肉瘤、骨肉瘤、恶性畸胎瘤。⑦ 甲状腺转移癌。

甲状腺肿瘤治疗

甲状腺肿瘤治疗分为两种,药物治疗和手术治疗。

1. 甲状腺激素治疗:口服甲状腺激素制剂能抑制垂体促甲状腺激素的分泌,减少促甲状腺激素对甲状腺腺瘤的刺激,从而使腺瘤逐渐缩小,甚至消失。可口服甲状腺片,均需从小剂量开始,逐渐增至最大维持量。老年

患者,特别是伴有心血管病患者,甲状腺激素的剂量应酌情减少。若患者在幼年时有过头颈放射治疗史,新近出现甲状腺结节迅速增大或发现颈部淋巴结肿大者,应以手术治疗为宜;如果没有上述现象,可采用甲状腺激素抑制治疗3个月,肿瘤体积明显缩小者,继续用甲状腺激素抑制治疗,如直径不能缩小50%的患者,再行手术切除,或者及早手术,以防恶变。

2. 手术治疗:目前,甲状腺恶性肿瘤的手术方式,多为患侧叶切除术或甲状腺次全切除术,术后患者应终身服用甲状腺激素替代治疗,这样不仅能补充术后甲状腺功能不足,同时能防止肿瘤的复发。

耿建说,甲状腺肿瘤的治疗因人而异、因病而异,不可同样对待,采取何种治疗取决于每个人的病情,在专业医师的指导下采取更合理的治疗措施,使患者受益更大才是最好的治疗方法。

锦秀

哪些人需要矫正牙齿

经常看到身边的小伙伴去矫正牙齿,却并不知道自己需不需要做牙齿矫正,今天就给大家科普一下,需要做牙齿矫正的这7类人,他们的牙齿都有什么特征?你也可以对镜自查。

第一种:龅牙,龅牙是比较常见的一种,症状表现为牙齿前突。第二种:地包天,主要表现为下颌前牙咬在了上颌前牙的外面,牙齿咬合关系错乱,同时造成牙齿反颌的情况。第三种:偏颌,指上下颌牙中线不一致,会造成下巴歪,使得下半张脸不对称。第四种:深覆合,上牙盖住下牙超过三分之一,嘴唇闭合或吃东西时下牙抵到上牙,容易引起牙痛,长期如此会导致严重下颌后缩。第五种:开颌,指的是上下嘴唇不能自然闭合,前牙或后牙在垂直方向上不能咬合,影响面部发育。

除了这几种比较特殊的牙齿畸形外,还有两种常见的情况也可以选择矫正,一种是牙齿拥挤,牙齿拥挤会妨碍牙齿局部的清洁,容易导致蛀牙、牙龈炎等疾病的发生,引起牙齿松动脱落。另一种是牙齿稀疏,牙齿稀疏容易嵌塞食物,压迫牙龈组织。虽然对于面部没有太大的影响,但却给牙齿清洁带来了很大困难,也建议矫正。

矫正牙齿不仅可以改善我们的牙齿排列、面形轮廓,更能调整我们上下牙齿的咬合关系,这对维护口腔健康来说至关重要。如果你担心是否错过了矫正时间,那我要告诉你,牙齿矫正的黄金年龄是医生建议的较为合适的矫正时期,但并不代表超过年龄后就不能接受正畸治疗。

广告信息

书荣齿科

国家资助窝沟封闭 涂氟指定医疗机构