

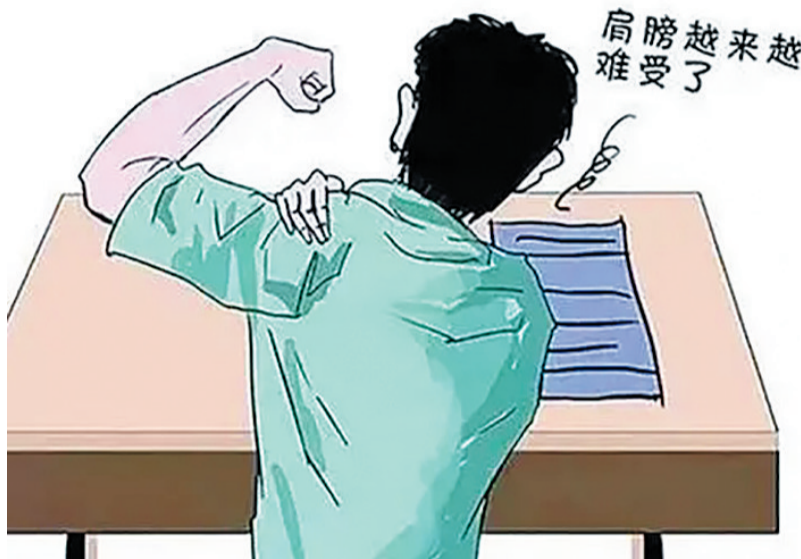肩膀痛，别老让肩周炎背锅

——访大同新建康医院疼痛骨科主任李伟

本报记者 王瑞芳

几个月前，喜欢打羽毛球的刘女士发现每次打完球后，便会出现肩痛的症状，关节活动也不如以前顺畅，她的朋友告诉她，这是“肩周炎”的表现。听了朋友的话，为了根治自己的“肩周炎”，刘女士一边吃药，一边做理疗、推拿、针灸等。她还加入了健身大军，吊杠、拉伸等活动一一试了个遍。然而，两个月来，刘女士的病情不但不见好转，还愈发加重了，穿衣洗澡都感觉疼痛难忍。无奈之下，刘女士来到医院就诊，医生仔细检查一番，判断不是肩周炎引发的症状，建议刘女士做个核磁共振检查，最终核磁结果显示为“肩袖撕裂”。

明确了病因，随后，刘女士在医生的建议下接受了手术治疗。术后第二天，刘女士即可起床活动，疼痛感明显缓解，再也没有出现夜间疼痛的症状了。



肩痛不等于肩周炎

调查统计显示，肩痛已成为继头痛、腰痛之后的第三大常见疼痛症。肩痛就一定是肩周炎导致的吗？错！大同新建康医院疼痛骨科主任李伟表示，这是个很大的认识误区。

李伟介绍，所谓肩周炎，在医学上被称之为“冻结肩”，指病患关节主动、被动的活动均受限，但肩周炎群体只占肩痛患者人群的15%，多发于40~70岁中老年人，女性群体较男性发病率高。随着人们对肩部疾病的认识程度日益加深，这种

“一概而论”的诊断是非常不准确的，国内外最新版本的教科书也已经取消了“肩周炎”这一疾病名称。

相反，在肩痛人群中，肩袖损伤或撕裂是最常见的。这一疾病通常是指患者勾状的肩峰和肩袖撞击导致疼痛，一般也常见于退变损伤和过劳损。需要注意的是，如果碰到肩痛三大症状：肩痛、僵硬、肩部上举无力，基本上可以确定是肩袖损伤作祟。

那么，什么是肩袖？

李伟说，肩袖又叫旋转肌，由附着在肱骨大结节的冈上肌、冈下肌、小圆肌和附着在肩胛下肌的腱性组织所构成，包裹于肱骨头附近。因形状酷似袖口，

故得名。肩袖在肩关节运动中起着支撑、稳定、维持肱骨头与关节盂正常支点的作用。

肩袖损伤如何治疗

李伟表示，目前肩袖损伤的治疗有非手术综合治疗和手术治疗两种，非手术综合治疗相当重要，尤其是早期单纯肩袖挫伤，经4~6周保守治疗，组织肿胀即可消退，有利于后续手术操作。适用于病程早期，特别是伤后少于3个月的患者，以及肩袖部分撕裂、不愿接受手术治疗的完全撕裂的患者和老年患者。

非手术治疗肩袖损伤的方法包括：非激素类抗炎药物应用、镇痛、止血、脱水、活血化瘀等药物治疗，钙化沉淀物抽吸，同时配合局部痛点封闭、理疗，并于患肩外展、前屈、外旋位予石膏或外展架固定3~4周，随后进行各种有利恢复肌肉力量的练习及综合康复方法，多可收到良好的疗效。但建议一旦确诊肩袖损伤后，应尽早进行手术治疗，因为随着病程的延长，肩袖损伤的程度加重（部分损伤变为全层损伤），损伤的尺寸大小会增加，且肌腱发生退变（脂肪变性）、肌腱质量下降（脂肪浸润）会影响术后肩袖愈合。

若非手术综合治疗4~6周，仍不能基本恢复肩关节的外展活动，或50岁以下急性损伤患者伴肩关节外旋、外展、主动上举受限，影像学证实肩袖破裂者，应尽早考虑手术治疗。

青少年牙齿矫正该怎么选牙套？

不少家长选择带孩子在暑假期间进行牙齿矫正，一方面是时间充裕足以应对初期的复诊，另一方面也能让孩子适应牙套生活，初步改善孩子的牙齿问题，培养良好的口腔卫生习惯。

在给孩子做牙齿矫正之前，不少家长也有疑虑，“牙齿矫正到底该怎么选择牙套呢？钢牙套会不会更容易刮嘴啊？想选隐形牙套，又担心孩子不够自律。”牙套的专业术语叫矫治器，正畸矫治器种类多，不同矫治器都有各自的优缺点，家长们可以根

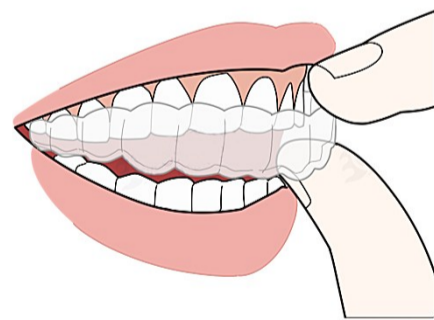
据孩子的牙齿情况进行选择。

金属托槽矫治器俗称“钢牙套”，由固定粘接在牙齿上的金属托槽和钢丝组成，由托槽对牙齿施加力量，引导牙齿移动到理想的位置上。金属托槽矫治器的适应年龄及范围更广，价格更加亲民，是青少年正畸的不错选择。缺点则是美观性不足，佩戴后口腔的清洁难度比较大，需要更加注意口腔卫生。

无托槽隐形牙套，即我们常说的“隐形牙套”，采用透明膜片材料和个性化设计，

佩戴时更舒适美观，无黏膜刺激，可自行摘戴，有利于口腔卫生的维护，不影响工作和生活。缺点是费用相对偏高，而且因为常常要摘取，所以对依从性要求较高，需要青少年自觉佩戴和家长的配合监督。

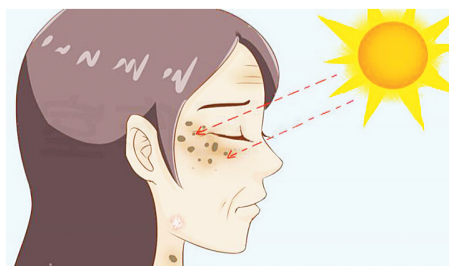
做牙齿矫正，无论选择何种牙套，目的都是一样的。建议家长在带孩子做矫正时，一定要选择专业口腔机构，由经验丰富的正畸医生面诊检查，根据孩子的具体情况制定牙齿矫正方案，选择适合孩子的牙套进行牙齿矫正。



书荣齿科

国家资助窝沟封闭、涂氟指定医疗机构

看似“老年斑” 实则可能是癌前病变



“真是年纪大了，老年斑长了一脸。”市民何女士说，自己脸上的斑点最近开始刺痒不适，出现了鳞屑、结痂。

市一医院皮肤科主任叶丽霞接诊观察后，怀疑这不是单纯的“老年斑”，建议何女士做进一步检查。随后，组织病理检查结果显示，何女士得的是日光性角化病。

叶丽霞介绍，日光性角化病是一种很像老年斑的皮肤疾病，又名老年角化病或光线性角化病，多发生于经常暴露于日光

下的中老年人群，好发于暴露部位，以面部、下唇、手背、前臂、颈部、头部多见，是日光长期暴晒损伤皮肤所引起的一种癌前期损害，有恶化为鳞癌的可能。

日光性角化病目前认为是一种癌前病变，如若不能得到及时确诊和有效治疗，10~25年内日光性角化病转化为鳞癌的概率为20%。该病主要根据临床表现和组织病理检查来确诊。目前常用治疗方法为光动力治疗，其他还有冷冻、手术

或外用药物等。

光动力治疗是利用光敏剂在人体内的光化学反应，接受特定的激光照射之后产生光的治疗方法，达到去除肿瘤或去除感染微生物的效果。与传统治疗方式相比，患者无明显痛苦，且治疗后恢复较快，治疗效果较好。

另外，患者平时要注意防晒，比如出门打伞、戴帽、穿长袖衣服、涂防晒霜等。

（王瑞芳）