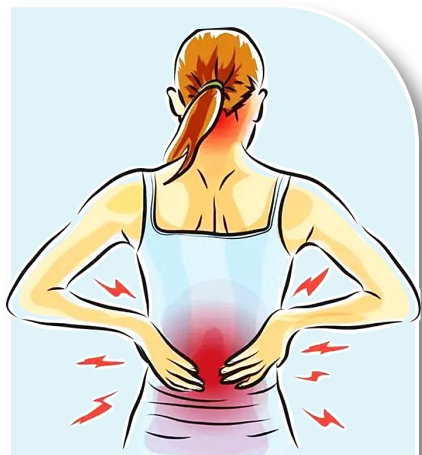

腰腿疼痛？神经阻滞术帮你找病因

——访大同新建康医院骨科主任李先云

本报记者 王瑞芳



腰腿疼痛原因复杂，难以一时找到根源，对症治疗。大同新建康医院骨科主任李先云表示，针对不明原因的腰腿疼痛，可通过神经阻滞术来查明“疼痛真凶”，进而实现疼痛缓解或者为进一步微创手术“精准”定位。

小腿外侧疼痛“一针”觅出真凶

的士司机老梁今年55岁，开出租车12年。近一年来，他发现自己出现右侧小腿外侧疼痛，特别是开车时间一久，小腿疼痛就更加明显，逐渐影响到工作。经过X线、核磁共振和CT检查后，结果提示有多处椎间盘突出、椎管轻度狭窄。这也说明，诱发这种疼痛感，可能是由于腰椎间盘突出症、椎管狭窄导致，也不排除小腿局部的筋膜炎。在尝试过药物治疗、封闭治疗、局部理疗按摩等手段后，老梁的症状一直没有任何改善，他甚至考虑过是否应该做手术，但手术、螺钉固定等又让老梁内心十分惶恐。

随后，老梁在朋友的介绍下来到大同新建康医院骨科门诊，科主任李先云考虑到导致老梁右小腿疼痛的病因诊断不明确，根据他的情况，李先云怀疑疼痛可能是由于腰椎间盘突出刺激右侧腰5神经根引起的，于是他结合神经体表定位的规律，通过神经阻滞术来进行排除。

在超声引导下，李先云实施了精准的右侧腰5神经根阻滞术，术后老梁右侧小腿疼痛完全缓解，整个手术过程大约20分钟。这也证实了，老梁的疼痛确实是腰椎间盘突出刺激右侧腰5神经根引起，由于

老梁的病变椎间盘退变不严重，李先云不建议他现在接受手术治疗。

据李先云介绍，腰椎神经根阻滞术是将穿刺针作用于病灶，通过注射药物降低间盘突出引起的炎症反应及自身免疫反应，从而减轻神经根水肿，达到缓解疼痛的目的。手术仅需10多分钟，局部麻醉，术后即可自由活动。目前相关研究表明，腰椎神经根阻滞有效率达98%，治愈率达60%。同时，他也指出，虽然腰椎神经根阻滞术效果显著，但并不能去除突出间盘，对于病情较为严重者，可进一步行椎间孔镜微创治疗，同样达到不开刀治愈的目的。

神经阻滞术为微创手术精准探路

李先云介绍，神经阻滞治疗是一种常用的治疗手段，通常用来治疗一些慢性疼痛，并不是大家常说的打封闭针。而是采用低浓度局麻药、激素和营养神经的药物进行治疗神经痛的一种方法，通过阻滞神经传导作用，抑制神经的异常，并给予营养神经的药物来修复局部的损伤。

他说，神经阻滞术的主要好处在于“精准诊治”，对于不明原因的腰腿疼，一方面可以通过这个手术找到被压迫的神经，具

有治疗效果；另一方面，如果必须进行“手术”的，通过打一针，来找到被压迫的位置，解决手术过程中位置比较盲目的问题。这样既可以精确手术范围，又可以减少病人的创伤，为椎间孔镜等微创手术探路，真正做到精准治疗。

当下，腰腿疼痛的患者很多，病因十分复杂，疼痛可能来自椎间盘、小关节、肌肉、筋膜、韧带等结构的病变，要正确诊断还是有一定的困难，常常被认为是“疑难杂症”。李先云介绍，神经阻滞技术可以更好地帮助医生对患者实现精准治疗。与保守治疗相比，该方法具有起效快、药物注射精度高、靶向性强，直接作用于病变部位等优点；与手术治疗相比，该方法则具有安全性高、神经损伤风险低、病人痛苦少等优点，而且不需在病变区植入螺钉等内固定物。对于年龄偏大、保守治疗效果不好或惧怕手术的患者来说无疑是接受度高的一种选择。

李先云表示，对于急性发作的、十分疼痛的腰椎间盘突出症患者而言，神经阻滞术能快速缓解疼痛，改善患者生活质量，帮助度过疼痛的急性发作期，促进患者早日回归正常工作生活。同时，该方法可以根据治疗需要进行巩固反复治疗，从而获得更持久的疗效。

出现牙齿松动是什么原因？

牙齿是我们口腔中的重要组成部分，不仅影响着我们的咀嚼功能，还直接关系到我们的面部美观和发音。日常生活中，不少朋友都会出现牙齿松动的情况，其原因多种多样，来了解下什么原因会导致牙齿松动吧。

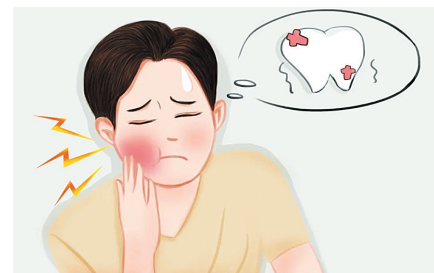
首先是牙周炎，牙周炎是导致牙齿松动脱落的主要原因之一。当口腔卫生不佳，牙菌斑和牙结石就会长期堆积在牙齿表面，从而反复刺激牙龈，引发炎症。这种炎症会进一步破坏牙周组织，导致牙齿逐

渐松动并最终脱落。预防牙周炎的关键在于保持良好的口腔卫生，早晚刷牙、定期每半年洗牙一次，避免牙结石危害牙龈健康，导致牙齿松动。

除此之外，牙外伤也是牙齿松动的常见原因。无论是摔倒还是过度咬伤，牙齿在遭到外力碰撞时都会使牙齿发生松动。这是因为外部力量过大，使得牙齿与牙周膜之间的弹性纤维受到损害，使牙齿发生松动。对于牙外伤，建议及时就医并采取相应措施。

龋齿也可能导致牙齿松动，随着时间的推移，龋洞会从浅入深逐渐破坏牙体，导致牙齿的结构和强度降低。当龋洞达到一定深度，可能会影响到牙髓，引起牙髓炎或根尖周炎，从而进一步导致牙齿松动。预防龋齿的关键在于定期进行口腔检查和及时治疗。

如果牙齿松动长期得不到有效治疗，可能会导致牙齿缺失，进而影响正常生活与工作。所以，发现牙齿松动时一定要及时到专业口腔机构就诊，待医生检查后确定是什么原因引起的牙齿松动，从而对症治疗。



书荣齿科
国家资助窝沟封闭、涂氟指定医疗机构

小心美甲变毁甲



22岁的小吴是一位美甲狂热爱好者，每隔一段时间就会尝试新的美甲风格，这个月是水晶钻甲，下个月又换成了新中式水墨风美甲。近日，小吴发现指甲有些不

对劲，指缝间长出了透明的小包，不痛不痒，起初以为是茧，没想到小包却越长越大。于是，她前往医院皮肤科就诊。

接诊的皮肤科医生经过仔细检查，诊断小吴指缝间的赘生物是由HPV病毒感染所致的甲周寻常疣。医生询问小吴是否接触过有相同症状的人，或者是否受过伤。这时，小吴才回想起在美甲店的一次经历，在修指甲去死皮的过程中，美甲师不小心把她的指甲旁边弄伤了，虽然只是一个小伤口，但对于经常做美甲的小吴来说早已习以为常，因此并没有当回事。

据市一医院皮肤科主任叶丽霞介绍，甲周寻常疣是手足寻常疣的一种，由人乳头瘤病毒(HPV)感染引起，会在指甲周围、趾间甚至甲下皮肤上形成表面粗糙的丘疹、结节，且具有传染性。美甲虽然美观，但实则暗藏不少“毁甲”的陷阱，美甲过程中通常需要锉指甲、打磨和修剪甲小皮，而甲小皮是保护指甲和皮肤相连的地方，对指甲有保护作用。美甲过程中的磨皮操作容易造成皮肤微小破损，使得HPV病毒“趁虚而入”，进入上皮细胞并复制、增殖，导致上皮细胞异常分化和增生，最终可能导致指甲受损。

叶丽霞提醒，市场上的美甲店水平参差不齐，很多美甲工具难以做到“一人一换”且缺乏严格消毒。因此，在选择美甲店时，要特别留心美甲产品是否为正规产品，并选择卫生状况较好的美甲店，以免因为卫生问题或操作不当损伤指甲周边皮肤组织，引起甲沟炎、甲癣、甲沟脓肿等疾病。对于本身就患有皮肤疾病或易患湿疹、皮炎等疾病的人群，建议尽量不要做美甲和涂抹指甲油。美甲后，如出现红肿、发黄、起泡等不良反应，应尽快到皮肤科就医。

(王瑞芳)